

Rapport ECG

ID patient:202309192141030003

Nom:

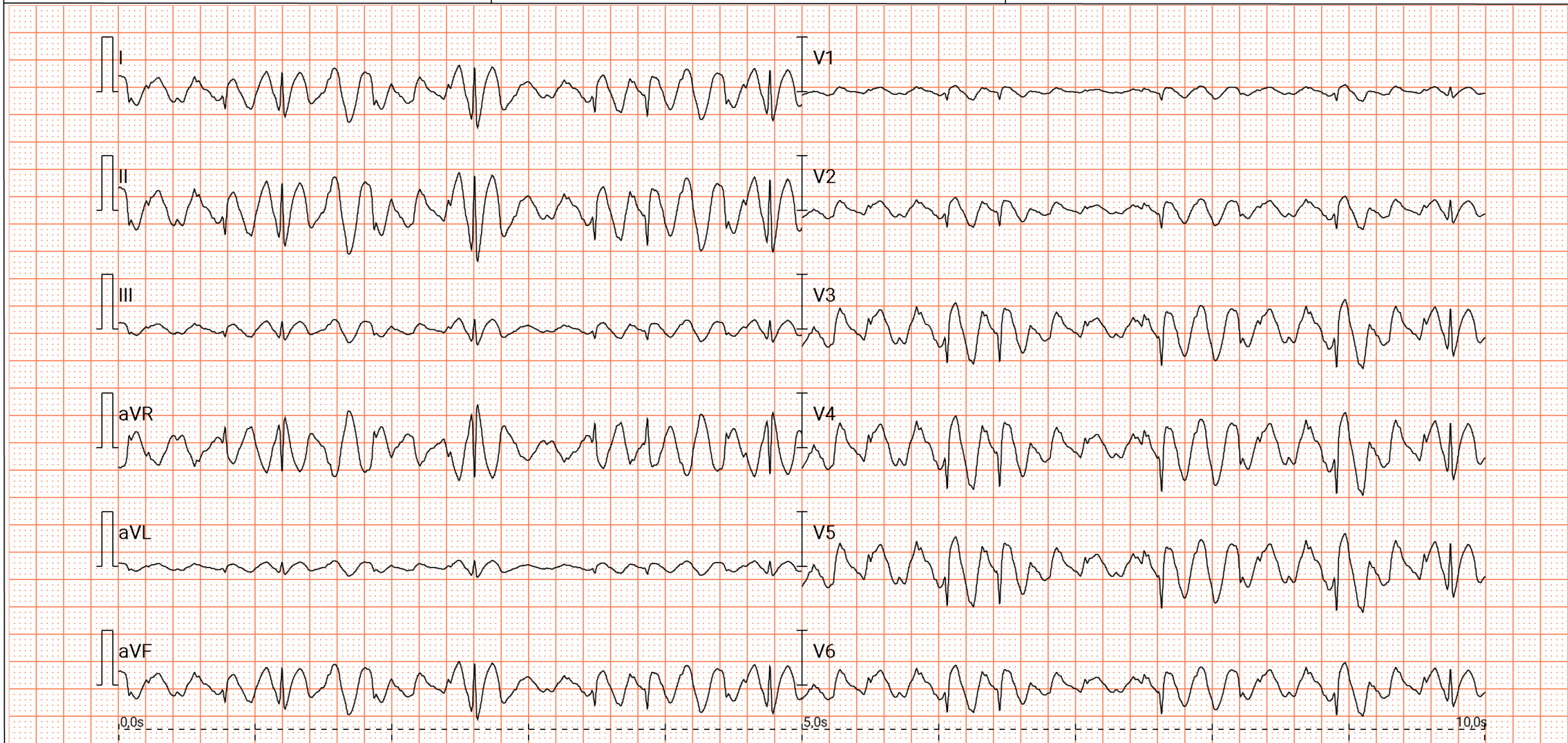
Sexe:

Âge:

HR	: 74	bpm
P	Durée : 126	ms
PR	Intervalle : 146	ms
QRS	Durée : 38	ms
QT/QTc	Durée : 372 / 397	ms
P/QRS/T	Axe : 47/ -132/ 47	°
RV5/SV1	Amplitude : 0,051 / 0,111	mV
RV5+SV1	Amplitude : 0,162	mV
RV6/SV2	Amplitude : 0,000 / 0,000	mV

Résultat du diagnostic : 1 . *** STEMI AIGU *** 2 . Flutter auriculaire 3 . ~ avec PVC(s) 4 . Déviation axiale droite grave 5 . Infarctus antérieur possible - âge indéterminé 6 . Sus-décalage ST inférieur 7 . ~, ENVISAGEZ UN INFARCTUS AIGU 8 . Anomalie ST-T latérale 9 . ~ peut être dû à une ischémie myocardique 10 . Tensions QRS basses généralisées 11 . ECG anormal

Rapport confirmé par :



25mm/s 10mm/mV AC 50Hz EMG 35Hz ADS 0.67Hz PCECG-500 V1.0.3.3 Glasgow V30.4.0 Examen 20-09-2023 19:36:16

Uniquement pour référence clinique!